

# Kvalitetsbilaga för patologi (KVAST-bilaga)

Tillhörande nationellt vårdprogram för malignt melanom

2018-05-15

Detta är en bilaga som tillhör Nationella vårdprogrammet för Malignt melanom

## Versionshantering

Datum	Beskrivning av förändring
Maj 2017	Version 1
Januari 2018	Ny mall, justering enligt ny TNM-klassifikation

Svensk Förening för Patologi – Svensk Förening för Klinisk Cytologi			
Riktlinjer för handläggning av primärt hudmelanom, dysplastiskt nevus, utvidgad excision, portvaktskörtel och terapeutisk lymfkörtelutrymning			Dok. Nr.
Framtagen av Hud-KVAST och regionala patologrepresentanter Sammanställd av Katarzyna Lundmark Uppdaterad av Katarzyna Lundmark	Utgåva 1	Fastställt 2017-05-10  Uppdaterat 2017-09-11	Sida 1 (18)  20

# Innehållsförteckning

## Bilaga 6

<b>Kvalitetsbilaga för patologi (KVASt-bilaga)</b> .....	<b>4</b>
Klinisk bakgrundsinformation och patologins roll i den diagnostiska processen .....	4
Hudpreparat (melanom, melanom in situ, dysplastiskt nevus och utvidgad excision) .....	6
Anvisningar för provtagarens hantering av provet.....	6
Anamnestisk remissinformation .....	6
Utskärningsanvisningar.....	6
Snittning och analyser.....	7
Information i remissens svarsdel.....	7
<b>Portvaktskörtel</b> .....	<b>9</b>
Anvisningar för provtagarens hantering av provet.....	9
Anamnestisk remissinformation .....	9
Utskärningsanvisningar.....	9
Snittning och analyser.....	10
Information i remissens svarsdel.....	10
<b>Terapeutisk lymfkörtelutrymning</b> .....	<b>12</b>
Anvisningar för provtagarens hantering av provet.....	12
Anamnestisk remissinformation .....	12
Utskärningsanvisningar.....	12
Snittning och analyser.....	12
Information i remissens svarsdel.....	12
<b>Specialanalyser (mutationsanalys och immunhistokemi)</b> .....	<b>13</b>
<b>Rekommenderat klassifikationssystem</b> .....	<b>14</b>
<b>Koder och beteckningar</b> .....	<b>15</b>
SNOMED-koder .....	15
<b>Kvalitetsarbete för patologin</b> .....	<b>16</b>
Kompetenskrav .....	16
Anmälan till nationellt kvalitetsregister för malignt melanom .....	16
Kvalitetsindikatorer för nationella jämförelser.....	16
Kvalitetsindikatorer för internt kvalitetsarbete.....	16
<b>Hud-KVASt-gruppen</b> .....	<b>17</b>
Medlemmar .....	17
Adjungerade regionala patologrepresentanter .....	17
Granskning.....	17
Hud-KVASt-gruppens övriga insatser .....	17
<b>Rekommenderad litteratur</b> .....	<b>18</b>
<b>Referenser</b> .....	<b>19</b>

## BILAGA 6

# Kvalitetsbilaga för patologi (KVA-ST-bilaga)

## Klinisk bakgrundsinformation och patologins roll i den diagnostiska processen

Anamnes, klinisk bedömning och dermatoskopi är viktiga för att skilja ut melanocytära tumörer från andra hudtumörer och för att identifiera misstänkta melanom. Samstämmigheten mellan klinisk och histopatologisk bedömning varierar; för dysplastiskt nevi är den 27–69 procent beroende på lesionens storlek (1-3). Samtidigt inkommer cirka 34 procent melanom med annan frågeställning (4). Den histopatologiska bedömningen av melanocytära tumörer är ”golden standard” och avgörande för diagnos, klinisk handläggning och prognos.

Melanocytära tumörer är en mycket heterogen tumörgrupp såväl kliniskt som histopatologiskt. Förutom väl definierade varianter av nevi som ”vanliga” nevi, Spitz nevi, blå nevi och varianter av melanom som SSM, LMM, ALM och NM finns det många svårdefinierade melanocytära tumörer, såväl benigna som maligna. Särskilt problematisk är en grupp av intermediära melanocytära tumörer med överlappande morfologi mellan nevi och melanom som dysplastiskt nevi, atypisk Spitz tumör (AST)/spitzoid tumör med oklar malignitetspotential (STUMP), melanocytär tumör med oklar malignitetspotential (MELTUMP).

Sammantaget gör detta att diagnostiken av melanocytära tumörer oftast är mycket krävande. Subspecialisering är nödvändig för att uppnå och utveckla tillräcklig kompetens inom området. För att säkerställa kvalitet är det önskvärt att det på varje patologavdelning finns en patolog som ansvarar för diagnostiken av melanocytära tumörer. Kontinuerlig fortbildning är i enlighet med SvFP:s dokument från 2015-10-12 ett krav i ackrediterad verksamhet, se: [http://www.svfp.se/foreningar/uploads/L15178/kvast/allmannadokument/Fortydligande\\_kompetens-fortbildn\\_v1.0.pdf](http://www.svfp.se/foreningar/uploads/L15178/kvast/allmannadokument/Fortydligande_kompetens-fortbildn_v1.0.pdf)

Syftet med det histopatologiska utlåtandet är att ge behandlande läkare den information som behövs för optimal handläggning och prognosbedömning. För bättre diagnostisk säkerhet vid bedömning av oklara och svårvärderade fall rekommenderas användning av gällande kriterier, immunhistokemiska färgningar, nedsnittning, konsultation och klinisk-patologisk korrelation.

Multicenter Selective Lymphadenectomy Trial-1 (MSLT-1) har visat förlängd sjukdomsfri överlevnad vid portvaktsskörtelbiopsibaserad stadiindelning samt förlängd melanomspecifik överlevnad för melanom med tjocklek 1,2–3,5 mm (5), vilket ställde ökade krav på diagnostik av portvaktsskörtelbiopsier, eftersom resultaten kopplades till kompletterande lymfkörtelutrymning. Dessa resultat har dock inte bekräftats av MSLT-2 som randomiserades 1934 patienter med positiv portvaktsskörtel till lymfkörtelutrymning (n=967) eller observation med ultraljud (n=967). Den melanom-specifika överlevnaden vid 3 år var 86 procent i båda grupperna (6).

Fas III-studie (DeCOG-SLT) randomiserade 483 patienter med metastas  $\leq 1,0$  mm i portvaktsskörteln till antingen kompletterande lymfkörtelutrymning eller observation. Hos de

patienter som genomgått körtelutrymning såg man färre regionala recidiv (8,3 % vs 14,6 %), men man såg ingen skillnad i total eller melanom-specifik överlevnad vid 3 år (7). I det nationella vårdprogrammet för melanom rekommenderas därför inte längre kompletterande lymfkörtelutrymning vid metastas i portvaktsskörteln, förutom i utvalda fall.

I det nationella vårdprogrammet för melanom 2013 fanns två alternativa protokoll, så kallat 4-snittsprotokoll som undersöker cirka 30 mikrometer av centralplanet av en delad portvaktsskörtel med en detektionsnivå på cirka 15,3 procent och så kallat 9-snittsprotokoll som undersöker cirka 400 mikrometer av centralplanet av en delad portvaktsskörtel med en detektionsnivå på cirka 19 procent.

För att patienter ska få en jämlig bedömning av portvaktsskörtelbiopsier och för nationella jämförelser är det en fördel om alla laboratorier använder samma protokoll. Med anledning av att patienter med metastas i portvaktsskörteln inte rekommenderas kompletterande lymfkörtelutrymning eller annan behandling bedöms 4-snittsprotokollet ha tillräcklig detektionsnivå och rekommenderas i första hand.

Multidisciplinär konferens (MDK) är ett forum där patologen medverkar i utvalda fall. Specifik frågeställning ska då anges vid anmälan till konferensen. Rutinmässig eftergranskning och demonstration av alla fall avråds.

För detaljerad information avseende epidemiologi, klinisk bild, handläggning mm se relevanta kapitel i vårdprogrammet: <http://www.cancercentrum.se/samverkan/cancerdiagnoser/hud-och-ogon/vardprogram/>.



## Hudpreparat (melanom, melanom in situ, dysplastiskt nevus och utvidgad excision)

### Anvisningar för provtagarens hantering av provet

Komplett excision med 2 mm marginal ner till fett i underhuden ger möjlighet till säkrast histopatologisk diagnos av ett suspekt melanom (8-13). I fall där hela förändringen av olika skäl inte kan excideras (t.ex. vid stora förändringar eller känsliga lokaler som ansikte, öron, ögonlock, handflator, fotsulor och genitalier) bör patienten remitteras till specialistklinik. Shavebiopsi avråds på grund av suboptimal bedömdhet (morfologi, invasion, radikalitet).

Tunna eller svårorienterade preparat t.ex. från ögonlockshud nålas med fördel på korkplatta. Excisionspreparat kan märkas med sutur. Skiss eller bild kan eventuellt bifogas.

Preparatet/tumören ska inte skäras igenom.

Preparatet skickas i ett tillräckligt stort kärl med 4-procentig buffrad formalin och med åtminstone 10 x preparatets volym.

### Anamnestisk remissinformation

Obligatoriska uppgifter:

- Klinisk frågeställning
- Typ av preparat
- Hudförändringens lokalisering
- Hudförändringens storlek och utseende (t.ex. färg, ulceration, krusta, avgränsning)
- Klinisk excisionsmarginal
- Anamnes, ange särskilt:
  - Hudförändringens utveckling under tid
  - Ärftlighet och riskfaktorer
  - Annan hudsjukdom i området
  - Tidigare ingrepp i området
  - Tidigare hudcancer eller annan malignitet

Vid utvidgad excision ska det anges om den tidigare diagnostiserade förändringen var radikalt borttagen eller inte.

### Utskärningsanvisningar

Principiellt ska hela förändringen bäddas för histopatologisk undersökning.

För detaljerade instruktioner, se dokumentet ”Handläggning av hudprover – provtagningsanvisningar, utskärningsprinciper och snittning”:

<http://www.svfp.se/foreningar/uploads/L15178/kvast/hud/Handlaggning%20av%20hudprover%20och%20provtagningsanvisningar%20utskarningsprinciper%20och%20snittning%2020150325.pdf>

## Snittning och analyser

- Delade stansbiopsier ska inte trimmas.
- Minst två snittnivåer bör framställas från varje kloss.
- H&E rekommenderas som rutinfärgning.

Specialfärgningar, t.ex. Masson melaninfärgning och järnfärgning, kan användas för att karakterisera inlagrat pigment.

Nedsnittning och immunhistokemiska färgningar används vid behov. Rekommenderade melanocytmarkörer är MelanA, S100, SOX10 och HMB45, rekommenderade proliferationsmarkörer är Ki67 och PHH3. Det är en fördel att använda rött kromogen, t.ex. alkalisk fosfatas, i stället för DAB vid starkt pigmenterade tumörer. Immunhistokemiska markörer mot specifika mutationer, t.ex. ALK1, BAP1 och BRAF, kan på laboratorier med specialkompetens användas på subtyper av atypiska melanocytära tumörer.

Mutationsanalys av oklara melanocytära tumörer kan i särskilt utvalda fall utföras på inremitterandes begäran på ett specialiserat internationellt centrum. I dessa fall kan man med fördel kontakta någon av Hud-KVAST-gruppens medlemmar.

## Information i remissens svarsdel

Melanom, melanom in situ, dysplastiskt nevus bör besvaras enligt mall.

För detaljerad information om bedömning av olika parametrar och mallar, se:

<http://www.svfp.se/foreningar/uploads/L15178/kvast/hud/Komplement%20till%20vardprogrammet%20for%20malignt%20melanom%20histopatologi%20final%2020141125.pdf>

## Malignt melanom

Obligatoriska uppgifter:

- Tumörtjocklek enligt Breslow mätt med 0,1 mm noggrannhet.
- Förekomst av ulceration (ja/nej).
- Patologisk stadiindelning.
- Clarknivå.
- Mitoser i den intradermala komponenten (anges endast om förekommande).
- Histopatologisk typ (SSM, LMM, ALM, NM eller annan).
- Mikroskopiska satelliter (anges endast om förekommande).
- Radikalitet med angivelse av minsta sidomarginal i mm.

Om någon av de obligatoriska uppgifterna inte kan bedömas ska detta anges i utlåtandet.

Övriga fynd som bör anges om de förekommer: vaskulär invasion, angiotropism, neurotropism, desmoplasi, preexisterande melanocytär lesion, uttalade regressiva förändringar, tumörinfiltrerande lymfocyter, solar elastos, andra relevanta förändringar.

**Melanom in situ**

Obligatoriska uppgifter:

- Histopatologisk typ (lentigo maligna, melanom in situ UNS).
- Radikalitet med angivelse av minsta sidomarginal i mm.

Övriga fynd som bör anges om de förekommer: solar elastos, markerade regressionsfenomen, preexisterande melanocytärt nevus, andra relevanta förändringar.

**Dysplastiskt nevus**

Obligatoriska uppgifter:

- Dysplasi grad (låggradig/lätt och måttlig eller höggradig/grav).
- Radikalitet med angivelse av minsta sidomarginal i mm vid höggradig/grav dysplasi.

För detaljerad information och gränsdragning mot melanom in situ/invasivt melanom, se:

<http://www.svfp.se/foreningar/uploads/L15178/kvast/hud/Histopatologisk%20bedomning%20och%20gradering%20av%20dysplastiskt%20nevus%20samt%20gransdragning%20mot%20melanom%20in%20situ-melanom%2020150330.pdf>

**Utvidgad excision**

Obligatoriska uppgifter:

- Kvarvarande tumör (ja/nej).
- Radikalitet med angivelse av minsta sidomarginal i mm vid kvarvarande tumör.
- Andra relevanta förändringar.



## Portvaktskörtel

### Anvisningar för provtagarens hantering av provet

Undersökning utförs vanligtvis på 1–3 (14) portvaktskörtlar från en region. Kirurgen avgör vad som är portvaktskörtel och icke-portvaktskörtel.

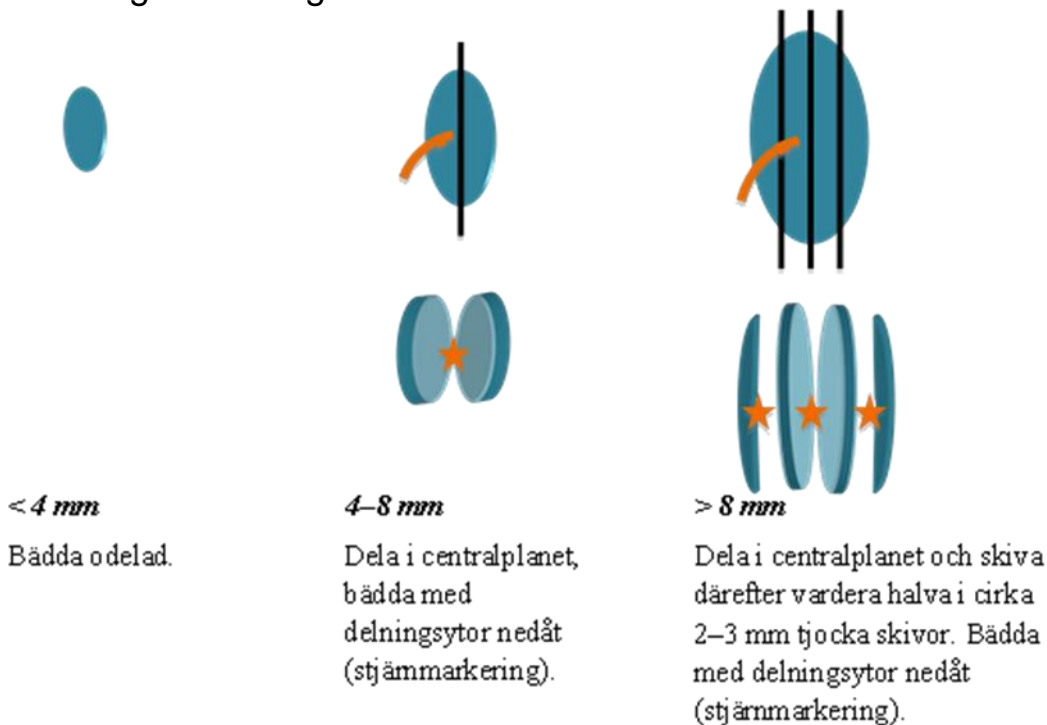
Om det finns icke-portvaktskörtlar ska dessa skickas separat. Preparatet skickas i ett tillräckligt stort kärl med 4-procentig buffrad formalin och med åtminstone 10 x preparatets volym.

### Anamnestisk remissinformation

Obligatoriska uppgifter:

- Preoperativ diagnos.
- Lokalisation med sidoangivelse.
- Antal portvaktskörtlar.
- Antal eventuella icke-portvaktskörtlar.

### Utskärningsanvisningar





Portvaktsskörteln och icke-portvaktsskörtlar mäts (längd x bredd x tjocklek) i centralplanet efter att eventuell fettväv har avlägsnats.

Om metylenblått har använts ska förekomst eller avsaknad av blåfärgning anges.

Antalet körtlar anges.

Utskärning görs utifrån tjocklek i centralplanet.

OBS! Om centralplanet inte kan identifieras (t.ex. runda körtlar) ska portvaktsskörteln skivas.

Delad körtel bäddas i separat kasset. Två odelade körtlar kan bäddas tillsammans.

## Snittning och analyser

### Portvaktsskörtel

Odelad portvaktsskörtel trimmas ner till en nivå nära centralplanet. Delad eller skivad portvaktsskörtel ska inte trimmas, utan snittas försiktigt tills hela snitt kan framställas.

Så kallat 4-snittsprotokoll rekommenderas (15), och innebär att från centralplanet av den odelade lymfkörteln, från varje halva av den delade lymfkörteln och från varje skiva av den skivade lymfkörteln framställs 4 konsekutiva snitt som färgas enligt följande): snitt 1 H&E, snitt 2 S100, snitt 3 Melan A, snitt 4 H&E (Melan A kan ersättas med HMB45, S100 kan ersättas med SOX10 (16).

Så kallat 9-snittsprotokoll (17) är ett alternativ som kan användas, och innebär att från centralplanet av den odelade lymfkörteln, från varje halva av den delade lymfkörteln och från varje skiva av den skivade lymfkörteln framställs tre parallella nivåer med en distans av cirka 80 µm, och tre konsekutiva snitt från varje nivå färgas med H&E, S100 och MelanA (S100 kan ersättas med SOX10).

För detaljerad information, se:

<http://www.svfp.se/foreningar/uploads/L15178/kvast/hud/Komplement%20till%20vardprogrammet%20for%20malignt%20melanom%20histopatologi%20final%2020141125.pdf>

### Icke-portvaktsskörtlar

Snittas i två nivåer och färgas med H&E.

## Information i remissens svarsdelen

Obligatoriska uppgifter:

- Totalantal undersökta lymfkörtlar och antal lymfkörtlar med metastaser
- Förekomst av perikapsulär infiltration
- Diameter på den största metastasen anges med 0,1 mm noggrannhet (18), förutom metastaser med diameter < 0,1 mm som ska anges som < 0,1 mm

Identifiering av en enda melanomcell är tillräckligt för klassifikation som mikrometastas (19), oavsett om den identifieras i H&E- eller immunohistokemiskt färgade snitt. Cytologisk atypi krävs för diagnosen. Nedsnittning och kompletterande immunohistokemiska färgningar rekommenderas i oklara fall, som bör diskuteras på MDK.

För detaljerad information, se:

<http://www.svfp.se/foreningar/uploads/L15178/kvast/hud/Komplement%20till%20vardprogrammet%20for%20malignt%20melanom%20histopatologi%20final%2020141125.pdf>



## Terapeutisk lymfkörtelutrymning

### Anvisningar för provtagarens hantering av provet

Preparatet ska inte skäras igenom.

Preparatet skickas i ett tillräckligt stort kärl med 4-procentig buffrad formalin och med åtminstone 10 x preparatets volym.

### Anamnestisk remissinformation

Obligatoriska uppgifter:

- Preoperativ diagnos.
- Preoperativt påvisade metastaser/palpabla metastaser.
- Lokalisation med sidoangivelse.

### Utskärningsanvisningar

Preparatets vikt alternativt mått anges.

Palpabla lymfkörtlar och eventuella lymfkörtelkonglomerat fridissekeras, därefter undersöks resterande fettvävnad för att påvisa små lymfkörtlar. Vidare utskärning görs utifrån lymfkörtlarnas tjocklek i centralplanet som portvaktskörtel.

Delade körtlar bäddas i separata kassetter. Flera odelade körtlar kan bäddas tillsammans om de har liknande storlek. Lymfkörtelkonglomerat skivas och representativa skivor bäddas.

Totalantal lymfkörtlar och förekomst av lymfkörtelkonglomerat anges.

Halslymfkörtelutrymning/neckpreparat hanteras enligt anvisningar i KVASt-dokumentet, se

<http://www.svfp.se/foreningar/uploads/L15178/kvast/onh/Halslgllv1.doc>

### Snittning och analyser

En snittnivå framställs från varje kloss och färgas med H&E. Immunhistokemiska färgningar med melanocytära markörer används vid behov.

### Information i remissens svarsdelen

Obligatoriska uppgifter:

- Totalantal undersökta lymfkörtlar och antal lymfkörtlar med metastaser.
- Förekomst av perikapsulär infiltration.
- Förekomst av konglomerat av lymfkörtelmetastaser.

## Specialanalyser (mutationsanalys och immunhistokemi)

Mutationsanalys (framför allt BRAFV600 och i vissa fall cKIT) och/eller immunohistokemisk analys (PD-L1) (20) utförs inför tumörspecifik behandling. I första hand analyseras vävnad från aktuell metastas (21, 22). Såväl histopatologiskt som cytologiskt material kan användas.

Primärtumören kan användas om ingen metastasvävnad finns att tillgå.

Portvaktskörtel rekommenderas inte för mutationsanalys p.g.a. att detta extensivt undersökta prov ofta innehåller otillräcklig tumörmängd och analysresultatet kan vara osäkert.



## Rekommenderat klassifikationssystem

TNM-klassifikation adapterad efter UICC 8 2017 (23)/AJCC 8 2017 (24) implementeras i Sverige från och med januari 2018.

Samtliga delar inom TNM har uppdaterats, de viktigaste förändringar inkluderar:

### T-stadium:

- 1) Tumörtjocklek anges med 0,1 mm noggrannhet (t.ex. tjocklek 0,75–0,84 mm anges som 0,8 mm; tjocklek 0,95–1,04 mm anges som 1,0 mm osv). Det innebär t ex att T1 inkluderar melanom med tjocklek 1,04 mm, jämfört med tidigare  $\leq 1,0$  mm; T2 inkluderar melanom med tjocklek 1,05–2,04 mm, jämfört med tidigare 1,01–2,0 mm osv.
- 2) Inom T1 stadium definieras T1a av tjocklek  $< 0,8$  mm utan ulceration, och T1b  $< 0,8$  mm med ulceration eller 0,8–1,0 mm med eller utan ulceration; mitosförekomst används inte längre som kriterium vid stadiindelning av T1 melanom.
- 3) Tx införs i AJCC 8 2017 för melanom vars tjocklek inte kan mätas p.g.a. otillräckligt vävnadsprov (t.ex. skrap, shave eller ytlig stans).
- 4) T0 införs i AJCC 8 2017 för okänd primär tumör och totalt regredierat melanom.

### N-stadium:

- 1) Begrepp ”mikroskopiska” och ”makroskopiska” metastaser ersätts med ”metastaser påvisade med SNB diagnostik” och ”kliniska metastaser”.
- 2) Mikrosatelliter, satelliter eller in- transit metastaser ingår i stadiindelningen (N1c, N2c eller N3c beroende förekomst av lymfkörtelmetastaser och antal engagerade lymfkörtlar).

### M-stadium:

- 1) Melanom metastaserade till CNS stadiindelas som en egen kategori (M1d).
- 2) Normalt LD-värde anges som ”0” alternativt förhöjt LD-värde numrerat med ”1” efter respektive M-stadium.

För detaljerad information om klassifikationen, se kapitel 7 i vårdprogrammet:

<http://www.cancercentrum.se/samverkan/cancerdiagnoser/hud-och-ogon/vardprogram/>

## Koder och beteckningar

### SNOMED-koder

Förenklad kodning rekommenderas enligt nedan för att underlätta kvalitetsarbete.  
Topografikoden T02X bör anges.

Melanocytärt nevus inklusive varianter som junction, sammansatt, intradermal, kongenital, akral m.fl.	M87200
Dysplastiskt nevus	M87270 <sup>1</sup>
Dysplastiskt nevus med grav dysplasi	M87270 <sup>1</sup> + M74008 <sup>2</sup>
Spitz nevus	M87700
Blått nevus	M87800
Maligt melanom in situ	M87202
Maligt melanom in situ med rest av dysplastiskt nevus	M87202 + M87270
Maligt melanom in situ med rest av melanocytärt nevus	M87202 + M87200
Maligt melanom	M87203
Maligt melanom med rest av dysplastiskt nevus	M87203 + M87270
Maligt melanom med rest av melanocytärt nevus UNS	M87203 + M87200
Atypisk Spitz tumör/STUMP	M87700 + M69700
Melanocytär tumör med oklar malignitetspotential	M87201 <sup>3</sup>
Maligt melanom, misstanke	M87201
Maligt melanom, lokalrecidiv	M87207
Maligt melanom, metastas	M87206
Portvaktsskörtel utan melanommetastas	Varje laboratorium tar fram en kod som gör det möjligt att särskilja portvaktsskörtel utan melanommetastas

1) M87270 rekommenderas enligt Socialstyrelsens kodnings handledning 2012–2013 för melanocytärt nevus/ dysplastiskt nevus med grav/ stark atypi/ dysplasi. Används tills vidare även vid lågradig dysplasi.

2) M74008 används så länge registreringsplikten kvarstår.

3) M87201 används tills vidare.



## Kvalitetsarbete för patologin

### Kompetenskrav

För att säkerställa diagnostisk kvalitet bör melanocytära tumörer handläggas av specialister med särskild kompetens och erfarenhet av denna tumörgrupp. Läkare under utbildning kan handlägga dessa fall efter delegering av medicinskt ansvarig patolog.

### Anmälan till nationellt kvalitetsregister för malignt melanom

Invasiva melanom, portvaktskörtelstatus och terapeutisk lymfkörtelutrymning anmäls till nationellt kvalitetsregister enligt nedan:

[http://www.cancercentrum.se/globalassets/cancerdiagnoser/hud/kvalitetsregister/histopat\\_pri\\_mar\\_20151013.pdf](http://www.cancercentrum.se/globalassets/cancerdiagnoser/hud/kvalitetsregister/histopat_pri_mar_20151013.pdf).

[http://www.cancercentrum.se/globalassets/cancerdiagnoser/hud/kvalitetsregister/histopat\\_lym\\_fkortlar\\_201505.pdf](http://www.cancercentrum.se/globalassets/cancerdiagnoser/hud/kvalitetsregister/histopat_lym_fkortlar_201505.pdf).

### Kvalitetsindikatorer för nationella jämförelser

1. Andel primära invasiva hudmelanom (M87203), melanom in situ (M87202), gravt dysplastiska nevi (M87270 + M74008), dysplastiska nevi (M87270) av alla primära melanocytära hudtumörer.
2. Andel portvaktskörtlar med melanometastaser T08X + M87206 av alla portvaktskörtlar.
3. Antal respektive andel specialister i patologi på laboratoriet som diagnostiserar melanocytära tumörer.

### Kvalitetsindikatorer för internt kvalitetsarbete

1. Diagnosprofiler för enskilda diagnostiker enligt 8.3.1.
2. Antal utbildningsdagar per diagnostiker per år.



## Hud-KVAST-gruppen

### Medlemmar

Katarzyna Lundmark ([katarzyna.lundmark@regionostergotland.se](mailto:katarzyna.lundmark@regionostergotland.se)) sammankallande, med. dr, överläkare, ansvarig patolog i Nationellt vårdprogram för malignt melanom, Klinisk patologi och genetik, Universitetssjukhuset i Linköping, Linköping, Region Sydöst.

Iva Johansson ([iva.johansson@skane.se](mailto:iva.johansson@skane.se)), överläkare, Klinisk patologi och cytologi, Labmedicin Skåne, Skånes Universitetssjukhus, Malmö, Region Syd.

Britta Krynitz ([britta.krynitz@karolinska.se](mailto:britta.krynitz@karolinska.se)) med. dr, överläkare, Klinisk patologi och cytologi, Karolinska Universitetslaboratoriet, Karolinska Universitetssjukhuset, Stockholm, Region Stockholm/Gotland.

Lena Mölne ([lena.molne@vgregion.se](mailto:lena.molne@vgregion.se)) med. dr, överläkare, Klinisk patologi och genetik, Sahlgrenska Universitetssjukhuset, Göteborg, Region Väst.

Annika Ternesten ([annika.ternesten@unilabs.com](mailto:annika.ternesten@unilabs.com)) överläkare, Unilabs.

Ismi Vassilaki ([ismini.vassilaki@dermipath.se](mailto:ismini.vassilaki@dermipath.se)) seniorkonsult, patolog/dermatopatolog, Dermipath AB.

### Adjungerade regionala patologrepresentanter

Anna Coter ([anna.coter@akademiska.se](mailto:anna.coter@akademiska.se)) överläkare, Klinisk patologi, Laboratoriemedicin, Akademiska sjukhuset, Uppsala, Region Uppsala-Örebro.

Bertil Lundskog ([bertil.lundskog@vll.se](mailto:bertil.lundskog@vll.se)), överläkare, Klinisk patologi, Norrlands Universitetssjukhus, Umeå, Region Norr.

### Granskning

Dokumentet är granskat av den nationella vårdprogramgruppen för melanom.

### Hud-KVAST-gruppens övriga insatser

- Utskärningsanvisningar 2010, uppdaterad 2015.
- Dysplastiskt nevus EQUALIS utskick 2012.
- Komplement till NVP för melanom 2013.
- Dysplastiskt nevus riktlinjer 2014.



## Rekommenderad litteratur

Patterson JW. Weedon's Skin Pathology, 4th Edition, Elsevier, USA, 2015.

Calonje E, Brenn T, Lazar A, McKee PH, McKee's Pathology of the Skin, 4th Edition, Elsevier Saunders, USA, 2011.

Barnhill RL, Piepkorn M, Busam KJ. Pathology of Melanocytic Nevi and Malignant Melanoma, 3rd Edition, Springer, Berlin Heidelberg, Germany, 2014.

Elder DE. Melanocytic Tumors of the Skin (AFIP Atlas of Tumor Pathology: Series 4), American Registry of Pathology, USA, 2010.

Elder DE, Yun SJ. Superficial Melanocytic Pathology (Consultant Pathology) 1st Edition Demos Medical.

Massi G, LeBoit PE. Histological Diagnosis of Nevi and Melanoma, 2nd Edition, Springer, Germany, 2014 Edition.

## Referenser

1. Roush GC, Dubin N, Barnhill RL. Prediction of histologic melanocytic dysplasia from clinical observation. *Journal of the American Academy of Dermatology*. 1993;29(4):555-62.
2. Black WC, Hunt WC. Histologic correlations with the clinical diagnosis of dysplastic nevus. *The American journal of surgical pathology*. 1990;14(1):44-52.
3. Annessi G, Cattaruzza MS, Abeni D, Baliva G, Laurenza M, Macchini V, et al. Correlation between clinical atypia and histologic dysplasia in acquired melanocytic nevi. *Journal of the American Academy of Dermatology*. 2001;45(1):77-85.
4. Lindelof B, Hedblad MA. Accuracy in the clinical diagnosis and pattern of malignant melanoma at a dermatological clinic. *The Journal of dermatology*. 1994;21(7):461-4.
5. Morton DL, Thompson JF, Cochran AJ, Mozzillo N, Nieweg OE, Roses DF, et al. Final trial report of sentinel-node biopsy versus nodal observation in melanoma. *The New England journal of medicine*. 2014;370(7):599-609.
6. Faries MB, Thompson JF, Cochran AJ, Andtbacka RH, Mozzillo N, Zager JS, et al. Completion Dissection or Observation for Sentinel-Node Metastasis in Melanoma. *The New England journal of medicine*. 2017;376(23):2211-22.
7. Leiter U, Stadler R, Mauch C, Hohenberger W, Brockmeyer N, Berking C, et al. Complete lymph node dissection versus no dissection in patients with sentinel lymph node biopsy positive melanoma (DeCOG-SLT): a multicentre, randomised, phase 3 trial. *The Lancet Oncology*. 2016;17(6):757-67.
8. Marsden JR, Newton-Bishop JA, Burrows L, Cook M, Corrie PG, Cox NH, et al. Revised U.K. guidelines for the management of cutaneous melanoma 2010. *The British journal of dermatology*. 2010;163(2):238-56.
9. Ng PC, Barzilai DA, Ismail SA, Averitte RL, Jr., Gilliam AC. Evaluating invasive cutaneous melanoma: is the initial biopsy representative of the final depth? *Journal of the American Academy of Dermatology*. 2003;48(3):420-4.
10. Karimipour DJ, Schwartz JL, Wang TS, Bichakjian CK, Orringer JS, King AL, et al. Microstaging accuracy after subtotal incisional biopsy of cutaneous melanoma. *Journal of the American Academy of Dermatology*. 2005;52(5):798-802.
11. Somach SC, Taira JW, Pitha JV, Everett MA. Pigmented lesions in actinically damaged skin. Histopathologic comparison of biopsy and excisional specimens. *Archives of dermatology*. 1996;132(11):1297-302.
12. Farrahi F, Egbert BM, Swetter SM. Histologic similarities between lentigo maligna and dysplastic nevus: importance of clinicopathologic distinction. *Journal of cutaneous pathology*. 2005;32(6):405-12.
13. Martin RC, 2nd, Scoggins CR, Ross MI, Reintgen DS, Noyes RD, Edwards MJ, et al. Is incisional biopsy of melanoma harmful? *American journal of surgery*. 2005;190(6):913-7.
14. Luo S, Lobo AZ, Tanabe KK, Muzikansky A, Durazzo T, Sober A, et al. Clinical significance of microscopic melanoma metastases in the nonhottest sentinel lymph nodes. *JAMA surgery*. 2015;150(5):465-72.
15. Scolyer RA, Murali R, Satzger I, Thompson JF. The detection and significance of melanoma micrometastases in sentinel nodes. *Surgical oncology*. 2008;17(3):165-74.
16. Jennings C, Kim J. Identification of nodal metastases in melanoma using sox-10. *The American Journal of dermatopathology*. 2011;33(5):474-82.
17. Lobo AZ, Tanabe KK, Luo S, Muzikansky A, Sober AJ, Tsao H, et al. The distribution of microscopic melanoma metastases in sentinel lymph nodes: implications for pathology protocols. *The American journal of surgical pathology*. 2012;36(12):1841-8.

18. van der Ploeg AP, van Akkooi AC, Rutkowski P, Nowecki ZI, Michej W, Mitra A, et al. Prognosis in patients with sentinel node-positive melanoma is accurately defined by the combined Rotterdam tumor load and Dewar topography criteria. *Journal of clinical oncology : official journal of the American Society of Clinical Oncology*. 2011;29(16):2206-14.
19. Piris A, Mihm MC, Jr., Duncan LM. AJCC melanoma staging update: impact on dermatopathology practice and patient management. *Journal of cutaneous pathology*. 2011;38(5):394-400.
20. Sunshine JC, Nguyen P, Kaunitz G, Cottrell T, Berry S, Esandrio J, et al. PD-L1 Expression in Melanoma: A Quantitative Immunohistochemical Antibody Comparison. *Clinical cancer research : an official journal of the American Association for Cancer Research*. 2017.
21. Bradish JR, Richey JD, Post KM, Meehan K, Sen JD, Malek AJ, et al. Discordancy in BRAF mutations among primary and metastatic melanoma lesions: clinical implications for targeted therapy. *Modern pathology : an official journal of the United States and Canadian Academy of Pathology, Inc*. 2015;28(4):480-6.
22. Egberts F, Bohne AS, Kruger S, Hedderich J, Rompel R, Haag J, et al. Varying Mutational Alterations in Multiple Primary Melanomas. *The Journal of molecular diagnostics : JMD*. 2016;18(1):75-83.
23. Malignant Melanoma of Skin. In: *TNM Classification of Malignant Tumours*. 8th edition ed. Wiley-Blackwell, editor2017.
24. Gershenwald JE SR, Hess KR, et al. Melanoma of the Skin. In: *AJCC Cancer Staging* ed. Chicago: American Joint Committee on Cancer, 2017.



Regionala cancercentrum – landstingens och regionernas nationella samverkan inom cancervården.  
Med patienter och närstående för hela människan, i dagens och framtidens cancervård.  
[www.cancercentrum.se](http://www.cancercentrum.se)